

Гацу М.В.^{1,2}, Гордеева М.В.¹¹ГБОУ ВПО «Северо-Западный Государственный Медицинский Университет им. И.И. Мечникова» Минздрава России, г. Санкт-Петербург²ФГБУ «МНТК «Микрохирургия глаза» им. акад. С.Н. Федорова» Минздрава России, г. Санкт-Петербург

E-mail: Marina_Vol@mail.ru

ФУНКЦИОНАЛЬНЫЕ РЕЗУЛЬТАТЫ ПОРОГОВОЙ ЛАЗЕРКОАГУЛЯЦИИ РАЗЛИЧНЫХ ВИДОВ МЯГКИХ МАКУЛЯРНЫХ ДРУЗ

В исследовании были проанализированы функциональные результаты прямой пороговой лазеркоагуляции различных видов мягких макулярных друз. Через 6 месяцев наблюдения лазеркоагуляция больших мягких макулярных друз (по типу отслоек ретинального пигментного эпителия) приводит к их регрессу, что сопровождается увеличением толщины нейросенсорной сетчатки и улучшением ее светочувствительности.

Ключевые слова: мягкие макулярные друзы, возрастная макулярная дегенерация, лазеркоагуляция мягких друз, микропериметрия.

Актуальность

По современным данным ранние морфологические изменения при «сухой» форме возрастной макулярной дегенерации (ВМД) представлены отложениями базальных депозитов. Выделяют два типа депозитов – базальные ламинарные и базальные линейные. Базальные ламинарные депозиты состоят из длинных фибрилл коллагена и аморфного материала и располагаются кнутри от базальной мембраны ретинального пигментного эпителия. Базальные линейные депозиты состоят из мембранозного дебриса и располагаются кнаружи от базальной мембраны пигментного эпителия [10]. Морфологически мягкие макулярные друзы представляют собой отложения аморфного материала между внутренним коллагеновым слоем мембраны Бруха и базальной мембраной ретинального пигментного эпителия. В своей работе Surgio С.А. и соавторы подтвердили теорию о том, что базальные линейные депозиты и большие мягкие друзы с мембранозным содержанием являются различными морфологическими формами одного ВМД-ассоциированного процесса [8]. Многочисленными исследованиями было показано, что большие мягкие сливные друзы повышают риск перехода во «влажную» форму ВМД, которая характеризуется развитием хориоидальной неоваскуляризации (ХНВ) [7; 11-14].

В 1971 году J.M. Gass первым сообщил о том, что метод лазеркоагуляции друз способствует их рассасыванию [9]. Для выяснения способствует ли лазеркоагуляция друз улучшению

зрительных функций пациентов и может ли предотвратить в дальнейшем развитие ХНВ и географической атрофии в США были проведены многоцентровые рандомизированные контролируемые исследования «The Choroidal Neovascularization Prevention Trial Research Group» (CNPT) и «The Complications of Age-Related Macular Degeneration Prevention Trial Research Group» (CAPT) [4-6]. Лазеркоагуляцию проводили при помощи зеленого аргонового лазера с длиной волны 514 нм всем пациентам по стандартным протоколам до появления легкого серо-белого повреждения сетчатки ($\varnothing = 100$ мкм, $\tau = 0,1$ с), коагуляты наносили по определенной схеме без учета локализации и количества друз. Результаты оценивали по остроте зрения, контрастной чувствительности, а также по частоте развития ХНВ и географической атрофии. За 5-летний срок наблюдения не обнаружили достоверных отличий в этих показателях между основной и контрольными группами. Был сделан вывод, что лазеркоагуляция не снижает риск развития ХНВ и географической атрофии, а также не приводит к улучшению зрительных функций.

На сегодняшний день разработаны более эффективные методики лазеркоагуляции с фокальным облучением макулярных друз. Проведенные нами исследования также показали, что лазеркоагуляция мягких макулярных друз приводит к их регрессу и не улучшает зрительные функции. При этом менее травматичной оказалась прямая методика лазерного воздействия, при которой лазеркоагуляты наносили непосред-

ственно на область мягких макулярных друз, а их количество зависело от их размера и области поражения друзами. При этом не происходило повреждения непораженных друзами участков сетчатки, и как следствие пациенты не предъявляли жалоб на появление относительных скотом в первые месяцы после лечения, в отличие от тех, кому применяли непрямую коагуляцию [1-3].

При длительном существовании мягкие друзы имеют тенденцию к слиянию, могут увеличиваться в размерах, начинают напоминать большие отслойки ретинального пигментного эпителия (так называемые ОПЭ-подобные друзы). Проводя наши исследования, мы заметили, что при коагуляции именно таких больших ОПЭ-подобных друз при их прилегании улучшаются функциональные показатели.

Цель исследования

Оценка эффективности прямой пороговой лазеркоагуляции различных видов мягких сливных макулярных друз.

Материал и методы

В исследование было включено 72 пациента (97 глаз).

В первую группу вошли 58 глаз с небольшими мягкими сливными макулярными друзами, где на 37 глазах была выполнена прямая лазеркоагуляция друз, а 21 глаз остался под наблюдением. Исходный диаметр мягких сливных макулярных друз варьировал от 400 до 1000 мкм, высота – от 95 до 240 мкм.

Вторую группу составили 39 глаз с большими ОПЭ-подобными мягкими макулярными друзами, из которых 23 глаза подверглись лазеркоагуляции, а 16 глаз остались под наблюдением. Исходный диаметр ОПЭ-подобных друз варьировал от 800 до 2500 мкм, высота – от 130 до 380 мкм. Срок наблюдения составил от 6 месяцев до 1 года.

Для лечения использовали Nd:YAG лазеркоагулятор с удвоением частоты фирмы «Alcon» (США) с длиной волны 532 нм, диаметром пятна 100 мкм, длительностью импульса 0,1 с и мощностью 80-100 мВт. Мощность подбиралась индивидуально до получения биомикроскопически еле видимого коагулята на поверхности сетчатки.

Всем пациентам было выполнено полное офтальмологическое обследование, включающее

визорефрактометрию, исследование остроты зрения для близи, определение остроты зрения по методике ETDRS, тонометрию, биомикроскопию сетчатки, фотографирование глазного дна, оптическую когерентную томографию (ОКТ) на томографе «CIRRUS» фирмы «Carl Zeiss Meditec» и микропериметрию на фундус – микропериметре «NIDEK MP-1».

На ОКТ помимо основных параметров, определяемых прибором автоматически, измеряли толщину нейросенсорной сетчатки над самой большой друзой. Для этого использовали функцию измерительной линейки и вручную измеряли расстояние от внутренней пограничной мембраны до ретинального пигментного эпителия.

При выполнении микропериметрии использовали протокол исследования «Macula 20° 0dB» и фиксировали среднее значение светочувствительности сетчатки во всех 76 точках, измеряемых при выполнении данного протокола. Наибольшее снижение светочувствительности наблюдалось в самом центре сетчатки, поэтому мы дополнительно вручную измеряли среднюю светочувствительность сетчатки в центральных 12 точках. Именно этот параметр оказался наиболее информативным при оценке динамики светочувствительности сетчатки после лечения.

Результаты и их обсуждение

Через 6 месяцев после лечения наблюдался полный или частичный регресс друз при лечении как мягких сливных макулярных друз, так и при лечении ОПЭ-подобных друз (таб. 1). В контрольных группах друзы оставались без динамики в большинстве случаев. Следует отметить, что ОПЭ-подобные друзы лучше регрессировали после лазеркоагуляции, чем мягкие сливные друзы.

Таблица 1. Состояние макулярных друз через 6 месяцев после лазеркоагуляции (в%)

Состояние макулярных друз	Мягкие сливные друзы		ОПЭ-подобные друзы	
	Лечение	Контроль	Лечение	Контроль
Полный регресс	31	0	57	0
Частичный регресс	47	21	43	17
Без динамики	22	74	0	83
Увеличение количества	0	5	0	0

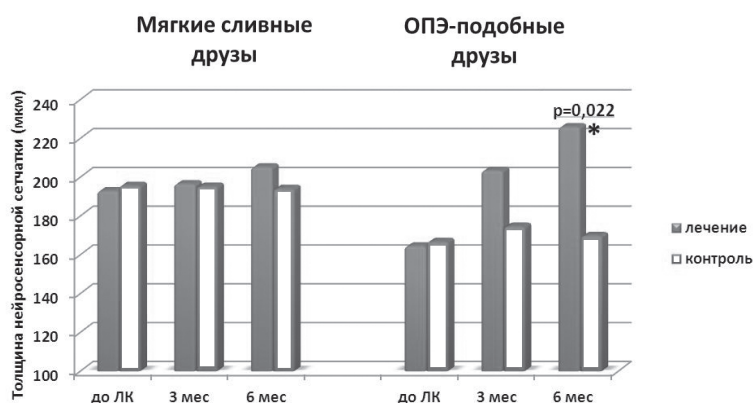


Рисунок 1. Динамика толщины нейросенсорной сетчатки над самой большой друзой после лазеркоагуляции

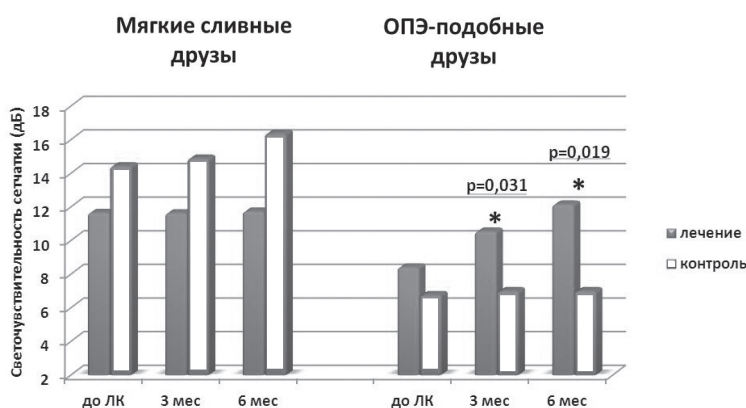


Рисунок 2. Динамика светочувствительности сетчатки в центральных 12 точках по данным микропериметрии

Исходно толщина нейросенсорной сетчатки над ОПЭ-подобными друзами была значительно снижена и составила в среднем 164 ± 10 мкм в основной группе и 167 ± 12 мкм в контрольной группе. После прилегания ОПЭ-подобных друз было выявлено статистически достоверное увеличение толщины нейросенсорной сетчатки над самой большой друзой, тогда как в группе мягких макулярных друз толщина нейросенсорной сетчатки не изменилась (рис. 1).

Средние значения остроты зрения для дали, для близи и по методике ETDRS статистически достоверно не изменились после лазеркоагуляции как в группах лечения, так и в контрольных группах ($p_0 > 0,05$).

Среднее значение светочувствительности сетчатки в центральных 12 точках достоверно не изменилось по сравнению с исходными

данными, а также по сравнению с контрольной группой при лазеркоагуляции мягких сливных макулярных друз ($p_0 > 0,05$). При лечении ОПЭ-подобных друз уже начиная с 3 месяца наблюдения, произошло достоверное увеличение светочувствительности сетчатки в центральных 12 точках по сравнению с исходными данными, а также по сравнению с контрольной группой (рис. 2). На рис.3 (цветная вкладка) представлен клинический пример повышения светочувствительности сетчатки после прилегания ОПЭ-подобных друз в результате лазеркоагуляции.

Таким образом, наши исследования показали, что именно в случае больших ОПЭ-подобных друз, когда толщина нейросенсорной сетчатки уменьшена и снижена светочувствительность сетчатки в этой области, в результате прилегания друз после лазеркоагуляции происходит улучшение функциональных показателей. Следует отметить, что даже при отсутствии улучшения остроты зрения, но при повышении светочувствительности сетчатки, пациенты отмечали положительную динамику, выражающуюся в уменьшении метаморфосий и увеличении скорости чтения.

Выводы:

1. Прямая пороговая лазеркоагуляция приводит к полному или частичному регрессу как мягких сливных макулярных друз, так и ОПЭ-подобных друз.

2. Регресс ОПЭ-подобных друз сопровождается увеличением толщины нейросенсорной сетчатки, повышением светочувствительности сетчатки и улучшением качества зрения пациентов в отличие от регресса мягких сливных друз, где эти показатели статистически значимо не изменяются по сравнению с контрольной группой.

14.02.2013

Список литературы:

1. Гацу М.В., Балашевич Л.И., Гордеева М.В. Эффективность различных лазерных технологий при лечении мягких сливных макулярных друз// Современные технологии лечения витреоретинальной патологии: Тез. докл. – М.: 2011. – С. 66-68.
2. Гордеева М.В., Гацу М.В., Балашевич Л.И. Оценка морфологических и функциональных результатов различных методик пороговой лазеркоагуляции мягких макулярных друз// Актуальные проблемы офтальмологии: Тез. докл. – М.: 2012. – С. 67-69.
3. Гордеева М.В., Гацу М.В., Балашевич Л.И. Оценка морфологических результатов различных методик лазеркоагуляции мягких макулярных друз// Актуальные проблемы офтальмологии: Тез. докл. – М.: 2011. – С. 82-84.
4. Laser treatment in eyes with large drusen. Short-term effects seen in a pilot randomized clinical trial. Choroidal Neovascularization Prevention Trial Research Group// Ophthalmology. – 1998. – 105 №1. – P. 11-23.
5. Laser treatment in fellow eyes with large drusen: updated findings from a pilot randomized clinical trial// Ophthalmology. – 2003. – 110 №5. – P. 971-978.
6. Laser treatment in patients with bilateral large drusen: the complications of age-related macular degeneration prevention trial// Ophthalmology. – 2006. – 113 №11. – P. 1974-1986.
7. Bressler S.B., Maguire M.G., Bressler N.M. and Fine S.L. Relationship of drusen and abnormalities of the retinal pigment epithelium to the prognosis of neovascular macular degeneration. The Macular Photocoagulation Study Group// Arch Ophthalmol. – 1990. – 108 №10. – P. 1442-1447.
8. Curcio C.A. and Millican C.L. Basal linear deposit and large drusen are specific for early age-related maculopathy// Arch Ophthalmol. – 1999. – 117 №3. – P. 329-339.
9. Gass J.D. Photocoagulation of macular lesions// Trans Am Acad Ophthalmol Otolaryngol. – 1971. – 75 №3. – P. 580-608.
10. Green W.R. and Enger C. Age-related macular degeneration histopathologic studies. The 1992 Lorenz E. Zimmerman Lecture// Ophthalmology. – 1993. – 100 №10. – P. 1519-1535.
11. Holz F.G., Wolfensberger T.J., Piguat B., Gross-Jendroska M., et al. Bilateral macular drusen in age-related macular degeneration. Prognosis and risk factors// Ophthalmology. – 1994. – 101 №9. – P. 1522-1528.
12. Klein R., Klein B.E., Jensen S.C. and Meuer S.M. The five-year incidence and progression of age-related maculopathy: the Beaver Dam Eye Study// Ophthalmology. – 1997. – 104 №1. – P. 7-21.
13. Sarks S.H., Van Driel D., Maxwell L. and Killingsworth M. Softening of drusen and subretinal neovascularization// Trans Ophthalmol Soc U K. – 1980. – 100 №3. – P. 414-422.
14. Risk Factors for Choroidal Neovascularization and Geographic Atrophy in the Complications of Age-Related Macular Degeneration Prevention Trial// Ophthalmology. – 2008. – 115 №9. – P. 1474-1479.e1476.

Сведения об авторах:

Гордеева Марина Владимировна, аспирантка кафедры офтальмологии СЗГМУ им. И.И. Мечникова, e-mail: Marina_Vol@mail.ru

Гацу Марина Васильевна, доцент кафедры офтальмологии СЗГМУ им. И.И. Мечникова, доктор медицинских наук, e-mail: m-gatsu@yandex.ru

UDC: 617.73

Gatsu M.V., Gordeyeva M.V.

E-mail: Marina_Vol@mail.ru; m-gatsu@yandex.ru

FUNCTIONAL RESULTS OF THRESHOLD LASERCOAGULATION AT DIFFERENT SOFT MACULAR DRUSEN

This study demonstrated functional results of threshold direct photocoagulation in eyes with different types of soft macular drusen. After 6 month-period of follow-up, the threshold photocoagulation of large soft macular drusen (similar to pigment epithelial detachment) leads to their regression, which is accompanied by increased retinal thickness and improved retinal sensitivity.

Key words: soft macular drusen, age-related macular degeneration, photocoagulation of soft drusen, microperimetry.